

Servikal Pott: Olgu Sunumu

Yusuf TÜZÜN, Çetin Refik KAYAOĞLU, Erhan TAKÇI, Mahmut ARIK, Pınar POLAT,
İsmail Hakkı AYDIN

ÖZET

Tüberküloz olgularında servikal spinal tutulum nadirdir. Yazımızda servikal 7 ve torakal 1 vertebra korpusları ve prevertebral yumuşak dokuyu tutan tüberküloz olgusu bildirilmiştir. Hasta anterior girişimle opere edilerek, abse drenajı, servikal 7 ve torakal 1 korpektomi ve krista iliakadan alınan otolog kemik grefti ile anterior füzyon uygulanmıştır. Hasta postoperatif 17. ayda sorunsuzdur. Servikal Pott'da cerrahi girişim tekniği ile birlikte, tanı yöntemleri ve tedavi prensipleri gözden geçirilerek tartışılmıştır.

Anahtar kelimeler: Pott hastalığı, spinal tüberküloz, tüberküloz

Düşünen Adam; 1998, 11 (1): 62-64

SUMMARY

Cervical spinal involvement by tuberculosis is rare. We described a patient with cervical spinal involvement by tuberculosis, who had cervical 7 and throcal 1 corpus vertebrae involvement with extensive adjacent pre-vertebral soft-tissue. The patient was operated on anterior approach consisting of abcess drainage, cervical 7 and throcal 1 vertebrectomy. Autologous iliac crest bone grafting was then performed. The patients was neurologically improved in the course of postoperative period. In addition; we discussed the modern management and the methods of differential diagnosis of Pott's disease.

Key words: Pott's disease, spinal tuberculosis, tuberculosis

GİRİŞ

Pott hastalığında tüberküloz osteomyelitin etkilediği bölge, karakteristik olarak alt torasik ve lumbal spinal seviyedir (2,5). Servikal tutulum nadirdir (7,9, 11).

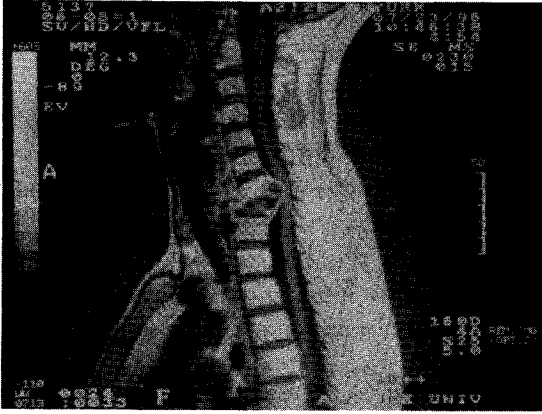Tüm tüberkülozlu olguların ancak % 0.03'ünde servikal vertebra tutulumu olduğu bildirilmektedir (11). Atlas ve axisin tüberkülozu daha da nadir olarak görülür.

Karakteristik semptomlar, ateş, kilo kaybı, gece terlemesi, sırt ağrısı ve boyun tutulmasıdır. Hastalarda nörolojik araza rastlanılmayabilir. Fakat tek bir sinir

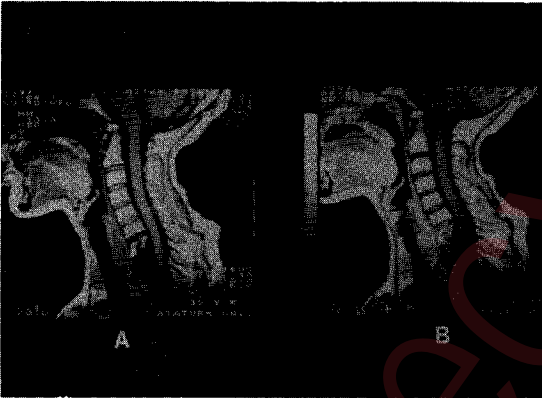
kökünün kompresyonuna ait nörolojik defisitten kuadruplejiye kadar uzanan nörolojik bulgular da tespit edilebilir (1,2,7).

Tedavi antimikrobakteriyal ilaçlarla birlikte sublüksasyon derecesi, nörolojik bulgular ve servikal instabilitenin durumuna göre endikasyonu belirlenen cerrahi debridman ve stabilizasyondur (7,10,11).

Bu yazıda ağır kord basısı bulguları olan bir olguya acil anterior yaklaşımla kord dekompresyonu ve otolog kemik grefti ile anterior füzyon uygulaması sunulmuş ve mevcut yayınlar gözden geçirilerek tartışılmıştır.



Şekil 1. Sagittal planda kontrastlı alınan MRG'de C7 ve Th1 vertebra korpuslarında destrüksiyon ve epidural absenin spinal korda yaptığı bası görülmektedir.



Şekil 2. Ameliyat sonrası 17. aydaki MRG'de kord dekompresyonu a) ve kontrastlı çekimde b) kontrast tutulumu olmadığı görülmektedir.

OLGU SUNUMU

35 yaşında bayan hasta, yaklaşık 2 aydır boynunda ve sırtında ağrı, 3 haftadır bacaklarında güçsüzlük ve bir hafta önce başlayan yürüyememe yakınmaları ile başvurdu. Nörolojik muayenesinde; üst ekstremitelerde 2/5, alt ekstremitelerde 4/5 parezi, alt ekstremitelerde derin tendon reflekslerinde hiperaktivite, bilateral Achilles klonusu, bilateral Babinski müspetliği ve torakal 4 dermatomu altında ağır hipostezi saptandı.

Acil nöroradyolojik incelemede; manyetik rezonans görüntüleme (MRG), T1 ağırlıklı sagittal kesitlerde korda bası yapan epidural abse, servikal 7 (C7) ve

torakal 1 (Th1) vertebra arası diskte ve bahsedilen vertebraalarda yükseklik kaybı ve prevertebral abse görüldü. Vertebra korpuslarında ve disk aralığında kontrast tutulumu belirlendi (Şekil 1).

Olgu acil olarak operasyona alındı. Anterior yaklaşımla C7 ve Th1 prevertebral bölge eksplere edildi. Yumuşak dokuda abse görüldü. Abse duvarının bütünlüğü bozularak içindeki pü drene edildi. Boşaltılan materyalden kültür ve patoloji için örnekler alındı. Daha sonra C7 ve Th1 korpektomi yapıldı. Korda olan bası kaldırıldı. Gerekli debridman ve kanama kontrolünü takiben krista iliakadan alınan uygun boydaki otolog kemik grefti korpektomi alanına yerleştirildi.

Streptomycin, rifampisin, izoniasid ve morfozonamid'den ibaret antimikrobakteriyel tedaviye başlandı. Postoperatif dönemde boyun hareketlerini kısıtlamak amacıyla Philadelphia türü yakalıklar kullanıldı. Ameliyat sonrası 15. günde kuadriparezi belirgin düzelme saptandı. 17 ay sonraki kontrolünde fizik ve nörolojik inceleme bulguları normaldi. MRG'de kord dekompresyonunun sağlandığı, kontrast tutulumu olmadığı belirlendi (Şekil 2 a,b).

TARTIŞMA

Spinal tüberküloz uzun bir süreye yayılan semptomatolojisiyle kronik, yavaş ilerleyen, sinsi bir hastalıktır. Aksine; piyojenik osteomyelitin semptomları kısa sürede ortaya çıkan akut bir tablo olduğu bildirilmektedir (4,9). Olgumuzdaki semptomlar spinal tüberkülozla ilgili olarak yayınlanmış diğer olgularla benzer özellikler göstermektedir. Bu olgularda da başvurularından önceki 2-3 aylık dönemde sırt ağrısı ve progressif myelopati olduğu belirtilmektedir (6,7,8,11).

Artmış sedimentasyon ve PPD testi müspetliği de tanıyı destekleyen fakat kesin tanı için yeterli olmayan tetkikler olarak değerlendirilmektedir. Olgumuzda sedimentasyon ve PPD testi tanıya katkı sağlamadı.

Bilgisayarlı tomografi (BT), MRG ve direkt radyogramdan ibaret görüntüleme yöntemleri spinal tüberkülozun tanısını belirleyici yöntemler olarak bildirilmektedir (8,9,10). Direkt grafilerde karakteristik olarak torakal ve lumbal vertebraalarda ve komşu

disk aralığında destrüktif bir süreç görünümü vardır. Aksiyal planda çekilen BT'de kemik pencerede tutulan kemik yapının harabiyeti ve kalsifiye paraspinal kitle görünümü Pott hastalığında sık rastlanılan bir bulgudur (4).

Roche ve ark. (8) MRG çalışmasında T1 ağırlıklı sekanda abseye ait düşük sinyalli bir intensite ile birlikte distal aralıkta daralma ve düşük sinyal, yine vertebra korpusunda düşük sinyal izlendiğini bildirmişlerdir. Bizim tedavi ettiğimiz olguda bunlara ek olarak kord basısı görünümü mevcuttu.

Pott hastalığının geleneksel tedavisi antitüberküloz ilaç kullanımı ile birlikte hastaları uzun süre yatak istirahatine alarak korse veya yakalıkla immobilize etmektir (3). Pott hastalığının günümüzdeki tedavisinde ise; nörolojik defisit olmasa bile non-operatif tedavinin instabilizasyonu ilerlettiği ve cerrahi tedavinin non-operatif tedaviye üstün olduğu görüşü vardır (5-8). Spinal deformitesi olan Pott'lu hastalarda modern enstrüman teknikleriyle stabilizasyonun sağlanması gündemde olan bir konudur. Enstrüman tabiki için endikasyonun kemik destrüksiyonunun büyüklüğüne ve seviyesine bağlı olduğu belirtilmektedir (7).

Olgumuzda füzyon otolog kemik grefti kullanılarak sağlanmıştır. Enfeksiyonun bulunması anterior enstrüman uygulanması için risk oluşturmaktaydı. Acil müdahaleyi gerektiren bir hasta olması nedeniyle anterior debridman yapıldı ve otolog kemik grefti ile

anterior stabilizasyon sağlanmaya çalışıldı. Radikal debridmanla nekrotik dokuların çıkarılmasının nörolojik defisitlerin hızla gerilemesine yardımcı olduğu kanısındayız.

Sonuç olarak Pott hastalığında nörolojik defisit olmasa da spinal deformitenin mevcudiyeti cerrahi müdahale endikasyonunu doğurur kanısındayız. İlave olarak bir yıl süreli antitüberküloz ilaçların kullanımını ve endike olgularda enstrüman uygulaması ile başarılı sonuç alınacağı görüşündeyiz.

KAYNAKLAR

1. Açıkgöz B, Özcan OE, Belen D ve ark: Surgery for progressive Pott's paraplegia (tuberculosis paraplegia). *Paraplegia* 29:537-41, 1991.
2. Anderson TM, Mansour KA, Miller JI Jr: Thoracic approaches to anterior spinal operations: anterior thoracic approaches. *Ann Thorac Surg* 55:1447-51, 1993.
3. Dobson J: Tuberculosis of the spine. *Br J Bone Joint Surg* 33:517-31, 1951.
4. Larocca H: Spinal sepsis. Rothman RH, Simeone FA (eds). *The Spine*, Philadelphia WB Saunders 757,74, 1982.
5. Loembe PM: Medico-surgical treatment of Pott's disease. Our attitude in Gabon. *Can J Neurol Sci* 21:339-45, 1994.
6. Rice DH, Hoffman DS: Pott's disease of the cervical spine presenting as a deep neck infection. *Ann Otol Rhinol Laryngol* 103:241-43, 1994.
7. Rezaei AR, Lee M, Cooper PR, et al: Modern management of spinal tuberculosis. *Neurosurgery* 36:87-97, 1995.
8. Roche DH, Malca SA, Pellet W: Tuberculosis spondylodiscitis. Diagnostic elements and value of MRI. Apropos of cervical localization. *Neurochirurgie* 39:248-53, 1993.
9. Slatter RR, Beale RW Jr, Bullit E: Pott's disease of the cervical spine. *South Med J* 84:521-23, 1991.
10. Tabib W, Sayegh S, Colona F, et al: Atlanto-axial Pott's disease. Apropos of a case with review of the literature. *Reu Chir Orthop Reparatrice Appar Mot* 80:734-38, 1994.
11. Wurtz R, Quader Z, Simon D, et al: Cervical tuberculous vertebral osteomyelitis: case report and discussion of the literature. *Clin Infect Dis* 16:806-8, 1993.