

Geçici Motor Afazi ve Sol Hemiparezi Ataklarıyla Karakterize Bir Komplike Migren Olgusu

Atilla İLHAN*, K. SARAÇ**, S. KALI*, A. BÖLÜK*, C. ÖZCAN*

ÖZET

Kliniğimizde şiddetli sol yarım başağrısı, geçici motor afazi ve sol hemiparezi atakları ile takip ettiğimiz ancak bilgisayarlı beyin tomografisinde sol hemisfer lezyonu saptadığımız ve migren tedavisinden yanıt aldığımız bir olguyu sunuyoruz.

Anahtar kelimeler: Afazi, sol hemiparezi, migren, flunarizin

Düşünen Adam; 1999, 12 (2): 62-64

SUMMARY

We herein presented a case who had severe headache, motor aphasia and left sided hemiparesia, but is cranial computed tomography showed a left hemispheric lesion and clinical picture responded to antimigraine therapy.

Key words: Aphasia, left hemiparesia, migraine, flunarizine

GİRİŞ

Lisan işlevi, sağ elini baskın olarak kullananların % 99'unda sol hemisferde; sol el baskınlığı olanlarda ancak % 30'unda sağ hemisferde, % 70'inde ise yine sol hemisferde ortaya konmaktadır ⁽¹⁾. Dolaylı olarak serebral hasar nedeni ile ortaya çıkan lisan bozukluklarında (afazi) klinik tabloya sıklıkla sağ vücut yarısında kuvvet kaybı da eşlik etmektedir. Ender durumlarda sağ elini kullanan bireylerde de, sağ hemisfer lezyonlarına eşlik eden, afazi ile birlikte sol hemipareziye rastlanabilmektedir.

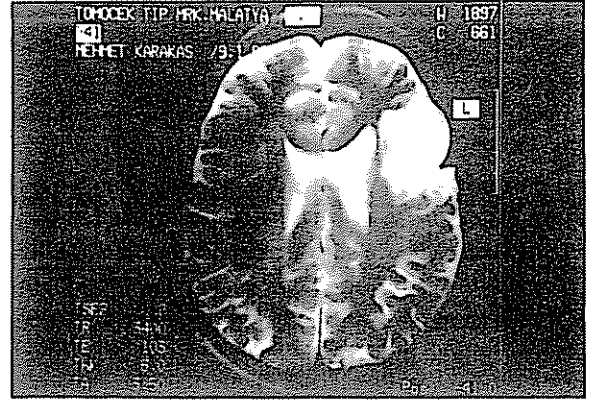
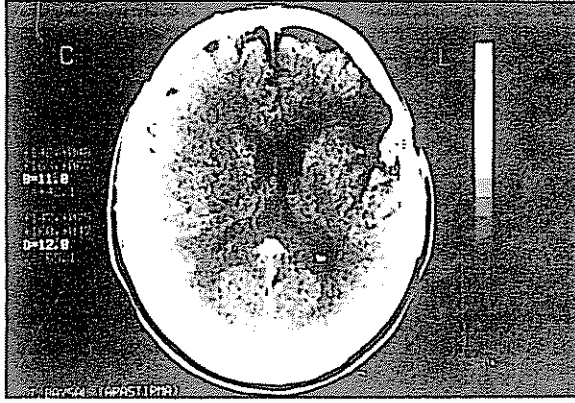
Bu durum çapraz dominans (crossed dominance) olarak adlandırılmaktadır ve literatürde tüm afaziler içerisinde sıklığı 1/100 olarak bildirilmektedir ⁽²⁾. Kliniğimizde şiddetli sol yarım başağrısı, geçici motor afazi ve sol hemiparezi atakları ile takip ettiğimiz ve migren tedavisinden yanıt aldığımız bir olguyu sunuyoruz.

OLGU SUNUMU

33 yaşında, sağ elini kullanan, erkek hasta, polikliniğimize şiddetli sol yarım başağrısını takiben, 5-6 saattir devam eden konuşamama ve sol tarafında güçsüzlük yakınmalarıyla başvurdu. Benzer şekilde 2 sene önce de 1 gün süren konuşamama yakınması olmuş ve tedavisiz olarak düzelmiş. Öz ve soy geçmişinde; 2 yaşındayken yüksekten düştüğü, kafasının sol tarafını çarptığı, ancak bilinç kaybı, bulantı, kusma, nöbet yakınmalarının olmadığı öğrenildi. Genel fizik muayenesi normaldi.

Yapılan nörolojik muayenesinde, söylenenleri anlayabildiği fakat sözel yanıt veremediği gözlemlendi. Spontan yazma, dikte ederek yazma, yazı-şekilleri kopya etme ve okuduğunu anlamada sıkıntısı yoktu. Motor kuvvet muayenesinde, sol hemiparezi (2/5 kuvvet kaybı) saptandı. Kan ve idrar testleri, eritrosit sedimentasyon hızı, üre ve elektrolit düzeyleri, ka-

*İnönü Üniversitesi Turgut Özal Tıp Merkezi Nöroloji Anabilim Dalı, ** İnönü Üniversitesi Turgut Özal Tıp Merkezi Radyoloji AD



Resim 1 a) BBT'de, b) MRG'de Silvan fissür komşuluğunda post-kontüzyonel ensefalomalaziye bağlı hipodens/hiperintens lezyon ve kalvaryal fraktüre ait kemik defekti.

raciğer, böbrek ve tiroid fonksiyon testleri, akciğer grafisi, serolojik testleri normaldi.

Hastanın bilgisayarlı tomografisinde sol paryetal bölgede, Silvan fissür komşuluğunda, hipodens alan (post-kontüzyonel) ensefalomalazi ve kalvaryal fraktüre ait kemik defekti gözlemlendi (Resim 1a). Manyetik rezonans incelemede de benzer bulgular rapor edildi (Resim 1b).

Kliniğe yatırılarak takip edilen hastanın ertesi gün nörolojik defisitleri tamamen düzeldi. Gerek afazik dönem gerekse normal dönemlerde alınan elektroensefalogram (EEG)'lar normal olarak değerlendirildi. Karotis Doppler ultrasonografisi ve transözofajiyal ekokardiyografisinde patoloji saptanmadı. Kollajenozlar yönünden yapılan incelemesinde (antinükleer antikor, anti ds-DNA, romatoid faktör, kompleman düzeyleri) ve antifosfolipid antikor, antitrombin III, protein C ve S düzeyleri normal limitler içerisindeydi.

Daha sonra yine 2 kez, sol yarım başağrısını takiben, 10-14 saat süren, sol güçsüzlük ve motor afazi geçiren hastanın kliniği flunarizin tedavisi ile kontrol altına alındı. Konuşma işlevinden sorumlu hemisferin saptanması amacı ile yapılan dikotik dinleme testinde sağ hemisferin lisan için görevli olduğu gözlemlendi.

TARTIŞMA

Afazi, baskın hemisferdeki kortikal ve/veya subkortikal yerleşimli çeşitli alanları veya bunların bağlan-

malarını etkileyen patolojiye bağlı olarak ortaya çıkan lisan işlev bozukluğudur. Serebral hastalıklar içerisinde en sık rastlanılanının serebrovasküler hastalıklar olması nedeni ile sıklıkla bu tip klinik tabloların seyri sırasında karşılaşılmaktadır. Ayrıca serebral tümörler, kafa travmaları, epilepsi, dejeneratif hastalıklar, enfeksiyonlar, multipl skleroz ve migren gibi hastalıklara bağlı olarak da rastlanılabilmektedir⁽³⁾.

Geçici afazi tablosu özellikle epilepsi (Landau-Kleffner sendromu), geçici iskemik atak (GİA) ya da migren atakları sırasında görülebilmektedir. Landau-Kleffner sendromunda; afazinin ortaya çıkmasından önce, afaziyle birlikte veya afazinin paroksizmal olarak ortaya çıkmasının araştırılması sırasında jeneralize veya parsiyel nöbetler görülebilir⁽⁴⁾. EEG'de fokal veya jeneralize paroksizmal deşarjlar tesbit edilebilir.

Olgumuzda gerek nöbet gerekse EEG anormalliği saptanmaması nedeniyle bu tanıdan uzaklaşıldı. GİA yönünden yapılan incelemelerde de herhangi bir patoloji bulunamadı. Tüm atakların şiddetli sol yarım başağrısı ile başlaması ve atakların flunarizin tedavisine yanıt vermesi migren tanısını desteklemekteydi. Buna karşın afazinin sol hemipareziye eşlik etmesi, BBT ve MR görüntülerinde sol hemisferde yapısal bir lezyonun varlığı, olgunun kliniğini açıklamada yetersiz kalmaktadır.

Biz bu durumun, hastanın 2 yaşında iken geçirmiş olduğu kafa travmasına ikincil olarak, lisan işlevinin sağ hemisfere kayması ile açıklanabileceğini düşünüyoruz. İnsanlarda el baskınlığına ait ilk belirtiler

2 yaşlarında gözlenmektedir (5). Yapılan çalışmalar erken çocukluk döneminde ortaya çıkan lezyonların lisanın baskın olmayan hemisfer içinde organize olmasına yol açtığını göstermiştir (6,7).

Lisan işlevi ile görevli hemisferin saptanmasına yönelik çeşitli testler vardır: Wada testi, dikotik dinleme testi, kortikal ve subkortikal yapıların elektriksel uyarımı, bölgesel kan akımı çalışmaları, pozitron emisyon komputorize tomografi çalışmaları ve fonksiyonel MRG gibi (8).

Noninvaziv ve pratikliği nedeniyle olgumuzda dikotik dinleme testini yaptık ve lisan işlevinin sağ hemisferde lokalize olduğunu gözledik. Buna karşın halen olgumuzun sağ elini kullanması ise, sol hemisferdeki yapısal lezyonun yalnızca Silvian fissür bölgesine lokalize olması nedeniyle olabilir.

El kullanımı için baskınlığı belirleyen kortikal bölgenin bu lezyonun dışında kalması nedeniyle, lisan için görevli alanın karşı hemisfere geçmesine karşın

el kullanım baskınlığının sol hemisferde kaldığı düşünülmektedir. Sonuç olarak, olgumuzun migren atağı sırasında ortaya çıkan sağ kortikal oligemiye bağlı olarak afazi ve sol hemiparezisinin olduğunu düşünüyoruz.

KAYNAKLAR

1. Subirana A: Handedness and cerebral dominance. Handbook of clinical neurology. Vinken and Bruyn (eds). Amsterdam, North-Holland, 1969.
2. Henderson VW: Speech fluency in crodded aphasia. Brain 106:837-57, 1983.
3. Tanrıdağ O: Afazi. Genişletilmiş 2. baskı. GATA Basımevi, Ankara, 1993; s. 57-67.
4. Montavani JF, Landau WM: Acquired aphasia with convulsive disorder: Course and prognosis. Neurol 30:524-29, 1980.
5. Gesell A: The first five years of life. Newyork, Harper, 1940.
6. Bassler LS: Hemiplegia of early onset and the faculty of speech with special reference to the effects of hemispherectomy. Brain 85:427, 1962.
7. Varga-Khadem F, O'Gorman AM, Watters GV: Aphasia and handedness in relation to hemispheric side, age at injury and severity of cerebral lesion during childhood. Brain 108:677-96, 1985.
8. Adams RD, Victor M, Ropper AH: Principles of neurology. Sixth edition. McGraw-Hill, USA 1997; p. 476.