

# Astrositomlarda Stereotaktik Biyopsi, Cerrahi ve External Radyoterapi

Mehtap DALKILIÇ ÇALIŞ \*, Varol ÇALIŞ \*, Murat TAŞKIN \*, Oktay İNCEKARA

## ÖZET

Astrositomlar; yetişkinlerde primer intrakranial tümörlerin % 55-60'ını oluştururlar. Çoğunda maksimal güvenli cerrahi rezeksiyon prognoz artışı ile birliktedir. Bazı tümörlerde tam cerrahi rezeksiyon yapılabilir ve küratif olabilir. Adjuvan radyoterapi genellikle maksimal güvenli cerrahiden sonra tedavinin bir parçasıdır. Sıklıkla radyoterapi normal yara iyileşmesine olanak vermek için 2 ila 4 hafta sonra başlar (Çoğunlukla 50-60 Gy/25-30 fraksiyonda/5-6 haftada verilir). Kemoterapi bazı vakalarda radyoterapiye veya cerrahiye adjuvan olarak kullanılır.

Bu çalışmada, 1985-1997 yılları arasında kliniğimize başvuran astrositom olguları retrospektif olarak değerlendirilmiştir. Astrositom tanılı hasta sayısı 148'dir. Erkek hasta 76, kadın hasta 72'dir (erkek/kadın: 1.05). En sık görülen yaş grubu: 20-40 yaş (5-76 yaş). Supratentorial: 22 hasta (% 82), infratentorial: 22 hasta, medulla spinalis: 4 hasta. Grade I-II: 78 hasta, Grade III: 20 hasta, Grade IV: 50 hasta. En sık total ekstirpasyon uygulanmıştır (60 hasta, % 41). 120 hastaya total kranial, 28 hastaya primer tümör bölgesine eksternal radyoterapi uygulanmıştır. Tüm hastalar için ortalama takip süresi 26 aydır.

Anahtar kelimeler: Astrositom, cerrahi, kemoterapi, radyoterapi

Düşünen Adam, 2000, 13(4):246-249

## SUMMARY

Astrocytomas is of 55-60 % of primary intracranial tumors in adults. In most maximal safe surgical resection is associated with an improved prognosis. In some tumors, complete surgical resection may possible and curative. Adjuvant radiotherapy is a component of treatment for usually after a maximal safe surgical resection; irradiation is commonly started 2 to 4 weeks to allow for normal wound healing (Commonly a dose of 50-60 Gy in 25-30 fractions delivered over 5 to 6 weeks). Brachytherapy has been evaluated most thoroughly in malignant astrocytomas. In some cases chemotherapy is used as a adjuvant to irradiation or surgery. Nitrosoureas, vincristine, cisplatin and procarbazine may research therapeutic levels within the CNS. Only a limited number of agents are suitable for intrathecal injections: thiotepa, methotrexate and cytosine arabinoside (107-119).

This study retrospectively evaluates the astrocytomas cases who applied to our clinic between 1985-1997 years. 148 cases was astrocytomas. 76 were male and 72 were female (Male/Female: 1.05). The most common age range was 20-40 (5-76 ages). In 122 patients (82 %) the tumor had supratentorial, 22 patients the tumor had infratentorial and 4 patients the tumor had medulla spinalis localization. 78 patients were at Grade I-II, 20 at Grade III, 50 at Grade IV. The most frequent surgery was total resection (60 patients, 41 %). 120 patients had total cranial, 28 had primer tumor side radiotherapy. The mean survival is 26 months.

Key words: Astrocytoma, chemotherapy, radiotherapy, surgery

\* Bakırköy Ruh ve Sinir Hastalıkları Hastanesi 1. Nöroşirürji Kliniği, \*\* Şişli Etfal Eğitim ve Araştırma Hastanesi Radyoloji Onkolojisi Kliniği

## GİRİŞ

Astroisitomlar; beyin nöral dokusunu çevreleyen ve destekleyen astrositlerden meydana gelen bir tümör grubudur. Sellüler, vasküler, nükleer özellikleri ve nekroz yoğunlukları gözönüne alınarak Kernohan tarafından I'den IV'e kadar derecelendirilmişlerdir.

Low grade astroisitomalar (Grade I-II); tüm intrakranial tümörlerin % 15-20'sini oluşturur, % 75'i supratentorial bölgede yerleşir ve genellikle tek hemisferde, serebellum en sık yerleştiği infratentorial bölgedir. Astroisitomlarda anaplastik değişim olabilmektedir (7).

Yüksek grade'li astroisitomalar (Grade III-IV); intrakranial tümörlerin % 40'ını, tüm astrositik tümörlerin 2/3'sini oluştururlar.

Laboratuvar tanısında altın standart; tümörün histopatolojik tipidir. Stereotaktik biyopsi alınır, metabolik profil araştırılır (5,6).

Prognostik faktörler; yaş, tümörün tipi, tümör grade'i, tümörün yerleşim yeri, nöbet semptomları, semptomları süresi, hipovaskülarite, performans durumu, uygulanan cerrahi tipi, radyoterapi uygulanması, kortikosteroid tedavi ve kemoterapidir (3-9,11,13-16,18-20).

Maksimal güvenli total rezeksiyon ile elde edilen sonuçlar daha iyidir. Büyük volümlü tümörlerde debulking cerrahisi uygulanır (1,2,5,6,13,19). Postoperatif radyoterapi; parsiyel tümör rezeksiyonundan sonra mutlaka yapılmalıdır (3,10,16). Küçük tümörler eğer inoperabl ise; primer interstisyel brakiterapi uygulanabilir (18). Cerrahi olarak kolayca ulaşılamayan bölge tümörlerinde (beyin sapı, diensefalon, kortikal motor bölgeler) stereotaktik biyopsi sonrası veya nadiren kesin tanı konulmaksızın primer eksternal radyoterapi uygulanır (3,6). Radyoterapi dozları 30-76 Gy arasında değişmektedir.

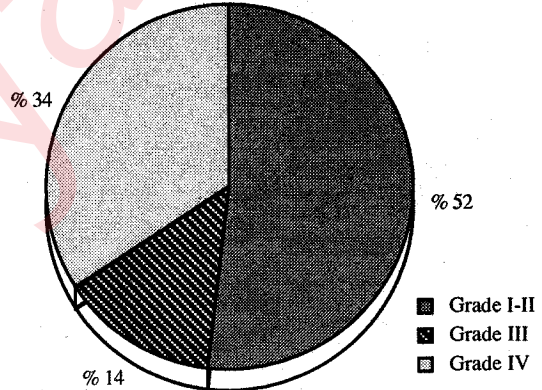
Kemoterapide multiajan kombinasyonları uygulanmıştır (BCNU, CCNU, siklofosfamid, vinkristin, thiotepe, methotreksat, prokarbazin, 5-FU, sisplatin, karboplatin, fotemustin) (8,12,14,17,20).

## GEREÇ ve YÖNTEM

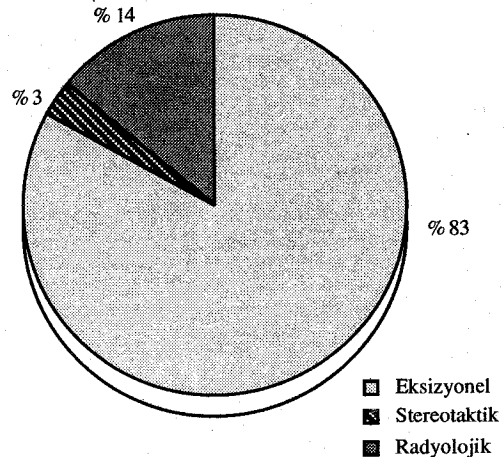
Kliniğimize 1985-1997 yılları arasında başvuran astroisitom tanımlı hasta sayısı 148'dir. Erkek hasta 76, kadın hasta 72'dir (erkek/kadın: 1.05). Ortalama yaş % 43'tür (5-76 yaş) (Tablo 1). Grade I-II: 78 hasta, Grade III: 20 hasta, Grade IV: 50 hasta bulunmaktadır (Grafik 1). Grade I-II hastalar KPS: % 100-60, Grade III-IV hastalar KPS: % 50-20 arasındadır (Tablo 1).

Tablo 1. Yaşa ve KPS'ye göre hastaların dağılımı.

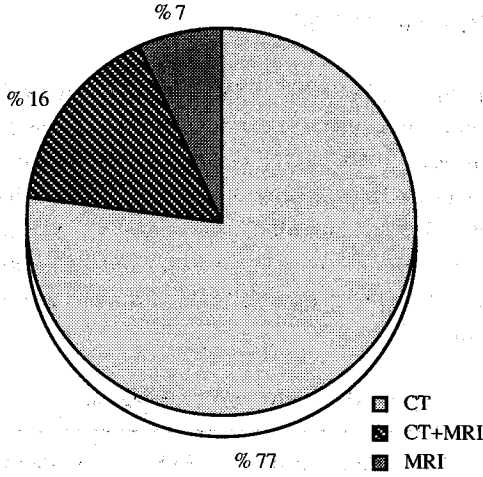
Yaş Grubu	Hasta Sayısı	KPS %	Hasta Sayısı
1-10	10	100-90	16
11-20	13	90-80	17
21-30	27	80-70	29
31-40	31	70-60	29
41-50	26	60-50	22
51-60	21	50-20	35
61-70	18		
71 ve üstü	2		



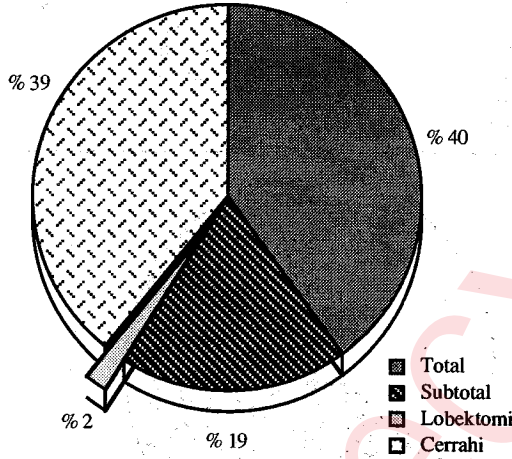
Grafik 1. Grade'de göre hastaların dağılımı.



Grafik 2. Tanı şekilleri.



Grafik 3. Radyolojik tanı metodları.

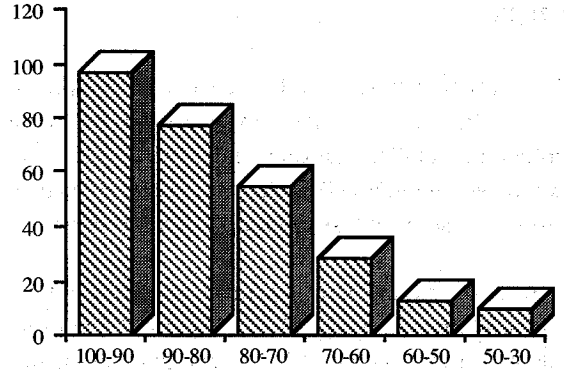


Grafik 4. Cerrahi girişim durumu.

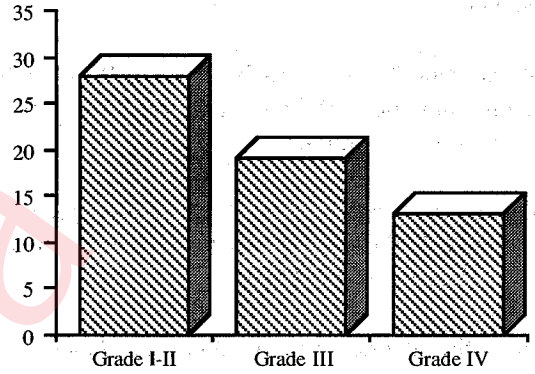
**Supratentorial tümörler:** 122 hasta (% 82). Temporal: 42 hasta, parietal lob: 40 hasta, frontal: 27 hasta, oksipital: 3 hasta, temporoparietal: 10 hasta, İnfratentorial tümörler: 22 hasta (% 14) Serebellum 15 hasta (% 68), beyin sapı ve pons 7 hasta. Medulla Spinalis: 4 hasta (% 0.2).

122'sine eksizyonel, 21'ine stereotaktik biyopsi uygulanmış olup; 5 hastaya radyolojik tanı konulmuştur (Grafik 2). Hastalara en çok uygulanan radyolojik tanı şekli bilgisayarlı tomografidir (Grafik 3). En sık 60 hastaya total eksterpasyon uygulanmıştır (Grafik 4).

28 hastaya primer tümör bölgesine parsiyel, 120 hastaya total kranial 50 Gy/25 frk/5 hafta kranial eksternal radyoterapi uygulanmıştır. 17 hastaya boost



Grafik 5. KPS'ye göre yaşam süreleri (ay).



Grafik 6. Grade göre yaşam süreleri (ay).

uygulanmıştır. Radyoterapi dozları 30-50 Gy (+/- 5-20 Gy boost dozu) arasında değişmektedir. Radyoterapi+kemoterapi 11 hastaya uygulanmıştır.

Kemoterapi radyoterapiden sonra rezidü tümörü devam eden veya nüksü gelişen fakat opere edilemeyen hastalarda kurtarma tedavisi olarak uygulanmıştır. Kemoterapi multiajan kombinasyonları uygulanmıştır (BCNU, CCNU, vinkristin, siklofosfamid, methotrexate, prokarbazin içeren).

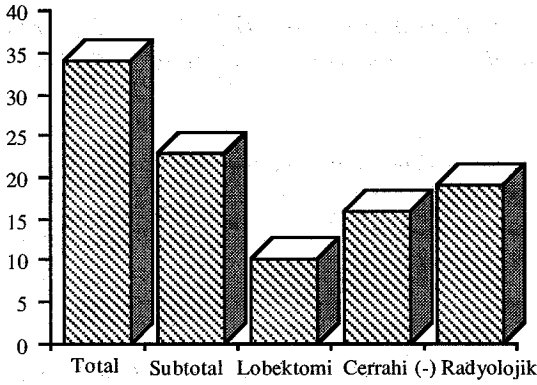
## BULGULAR

Tüm hastalar için ortalama izlem süresi 26 aydır (1-125 ay). En uzun sağ kalım 15 yaş altındaki hastalarda elde edilmiştir (Tablo 2). Karnofsky performans skalası ile yaşam süreleri uyumludur (Grafik 5).

Hastaların grade ile uyumlu olarak takip süreleri değişmektedir (Grafik 6).

Tablo 2. Yaşa göre sağ kalım süreleri.

Yaş	Hasta sayısı	Sağ kalım (Ay)
15 yaş altı	15	32
16-30	35	30
31-40	31	27
41-50	26	17
51-60	21	12
60 yaş üstü	20	5



Grafik 7. Cerrahiye göre yaşam süreleri (ay).

En iyi sonuçlar makroskopik total eksizyon ile elde edilmiştir (Grafik 7).

Radyoterapi çeşitli doz ve fraksiyonları arasında randomize edilmediğinden dolayı fark görülemedi.

## SONUÇ

Beyin tümörlerinin yaklaşık % 55-60 gibi büyük bir bölümünü oluşturan astrositomlar, yerleşim yerleri ve histopatolojik özelliklerine göre prognoz açısından oldukça farklılıklar göstermektedir.

Cerrahi olarak kolayca ulaşılamayan bölge tümörlerinde (beyin sapı, diensefalon, kortikal motor bölgeler) stereotaktik biyopsi güvenli ve kolay şekilde histopatolojik tanıya ulaşılmasını sağlamıştır.

Tedavide genel yaklaşım, stereotaktik biyopsinin tercih edilmesi, en fazla tümör dokusunun çıkarılması ve radyoterapi uygulanmasıdır.

## KAYNAKLAR

1. Berger MS: Malignant astrocytomas: Surgical aspects. *Semin Oncol* 21:172-185, 1994.
2. Campbell JW, Pollack IF, Martinez AJ, et al: High grade astrocytomas in children: Radiologically complete resection is associated with an excellent long-term prognosis. *38:258-264*, 1996.
3. Dunbar SF, Tarbell NJ, Kooy HM, et al: Stereotactic radiotherapy for pediatric and adult brain tumors: preliminary report. *Int J Radiat Oncol Biol Phys* 30:531-539, 1994.
4. Fuller NG, Burger PC: Gliomas. In: *Neurosurgery*. Rengachary SS and Wilkins HR (eds). Second edition. McGraw-Hill Companies, Inc., s.735-747, 1996.
5. Grabb PA, Lunsford LD, Albright AL, et al: Stereotactic radiosurgery for glial neoplasm of childhood. *Neurosurgery* 38:696-702, 1996.
6. Kelly PJ: Stereotactic biopsy and resection of thalamic astrocytomas. *Neurosurgery* 25:185-195, 1989.
7. Krieger MD, Gonzalae-Gomez I, Levy ML, et al: Recurrence patterns and anaplastic change in a long-term study of pilocytic astrocytomas. *Pediatr Neurosurg* 27:1-11, 1997.
8. Lasser GL: Chemotherapy of high grade astrocytomas. *Semin Oncol* 21:220-235, 1994.
9. Linskey ME, Gilbert MR: Gial differantion: a review with implications for new directions in neurooncology. *Neurosurgery* 36:1-22, 1995.
10. Loeffler JS, Smith AR, Suit HD: The potential role of proton beams in radiation oncology. *Semin Oncol* 24:686-695, 1997.
11. Mamelak AN, Prados MD, Obana WG, et al: Treatment options and prognosis for multicentric juvenile pilocytic astrocytoma. *J Neurosurg* 81:24-30, 1994.
12. Mousseau M, Swiercz P, Rougny M, et al: Fotomustine in recurrent supratentorial malignant gliomas. *Drugs of today* 32 (Suppl E):43-50, 1996.
13. Nitta T, Sato K: Prognostic implications of the extent of surgical resection in patients with intracranial malignant gliomas. *Cancer* 75:2727-2731, 1995.
14. Packer RJ, Ater J, Allen J, et al: Carboplatin and vincristine chemotherapy for children with newly diagnosed progressive low-grade gliomas. *J Neurology* 86:747-754, 1997.
15. Partington MD, McLone DG: Cerebellar astrocytomas. In: *neurosurgery*. Rengachary SS and Wilkins HR (eds). Second edition. McGraw-Hill Companies, Inc, s.1173-1176, 1996.
16. Pu AT, Sandler HM, Radany EH, et al: Low grade gliomas: Preliminary analysis of failure patterns among patients treated using 3D conformal external beam irradiation. *Int J Radiat Oncol Biol Phys* 31:461-466, 1995.
17. Schmilovich A: Contribution of fotomustine in the treatment of primary brain tumors: clinical overview. *Drugs of today* 32 (Suppl E):13-19, 1996.
18. Sneed PK, Prados MD, McDermott MW, et al: Large effect of age on the survival of patients with glioblastoma treated with radiotherapy and brochytherapy boost. *Neurosurgery* 36:898-904, 1995.
19. Sutton LN, Molloy PT, Sernyak H, et al: Long-term outcome of hypothalamic/chiasmatic astrocytomas in children treated with conservative surgery. *J Neurosurg* 83:585-589, 1995.
20. Urtaşun RC, Kinsella TJ, Farnan N, et al: Survival improvement in anaplastic astrocytoma, combining external radiation with halogenated pyrimidines: Final report of RTOG 86-12, phase I-II study. *Int J Radiat Oncol Biol Phys* 36:1163-1167, 1996.